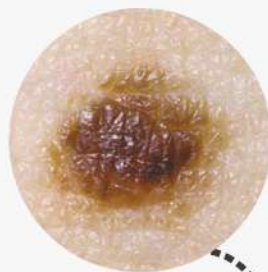


КАК ПРАВИЛЬНО САМОДИАГНОСТИРОВАТЬ РОДИНКИ



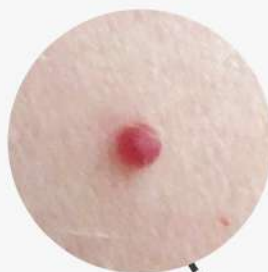Пигментные родинки

Возникают из-за переизбытка в клетках меланина



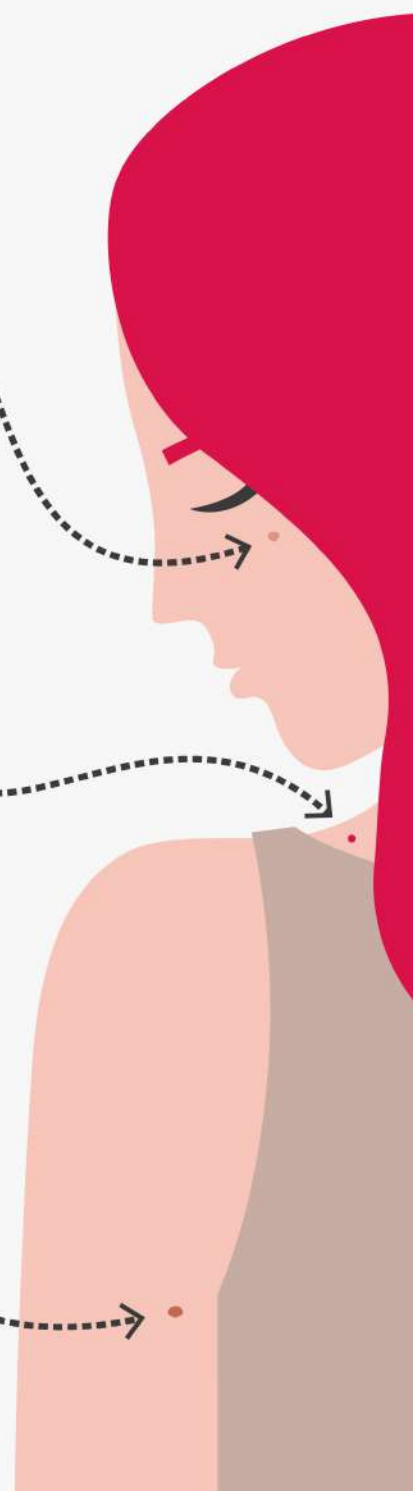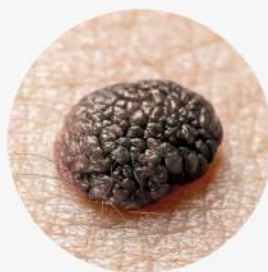Сосудистые родинки

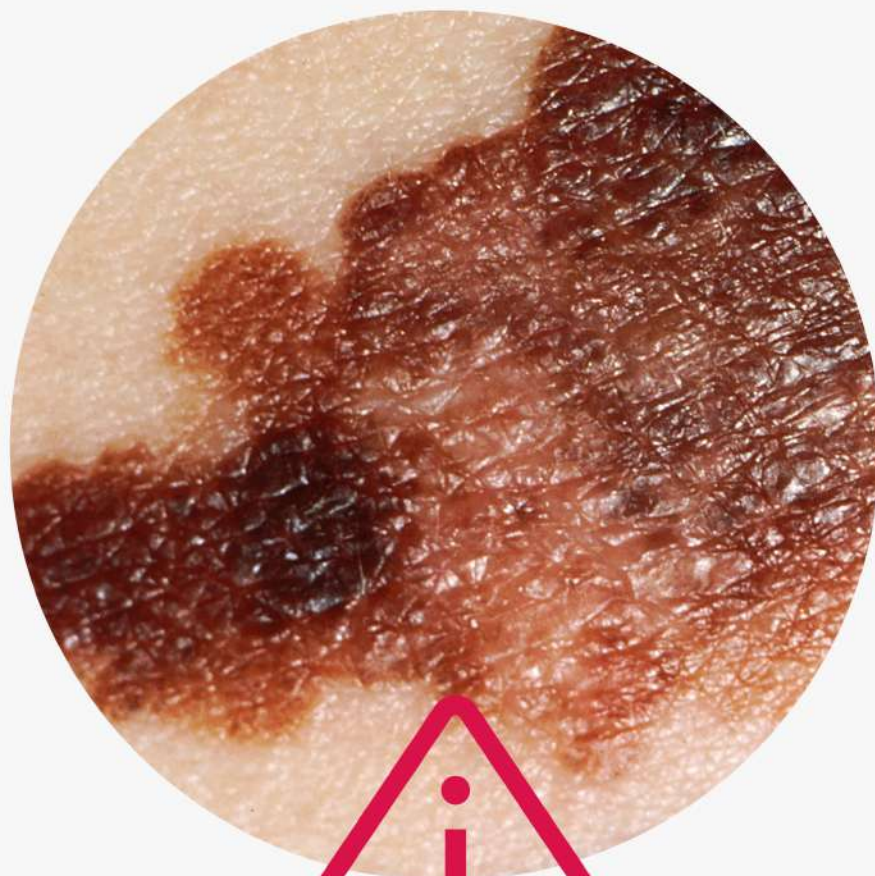Появляются из-за активного размножения клеток эндотелия — внутренней поверхности стенок сосудов



Бородавчатый невус

Выпуклые родинки бурого или коричневого цвета





Меланома

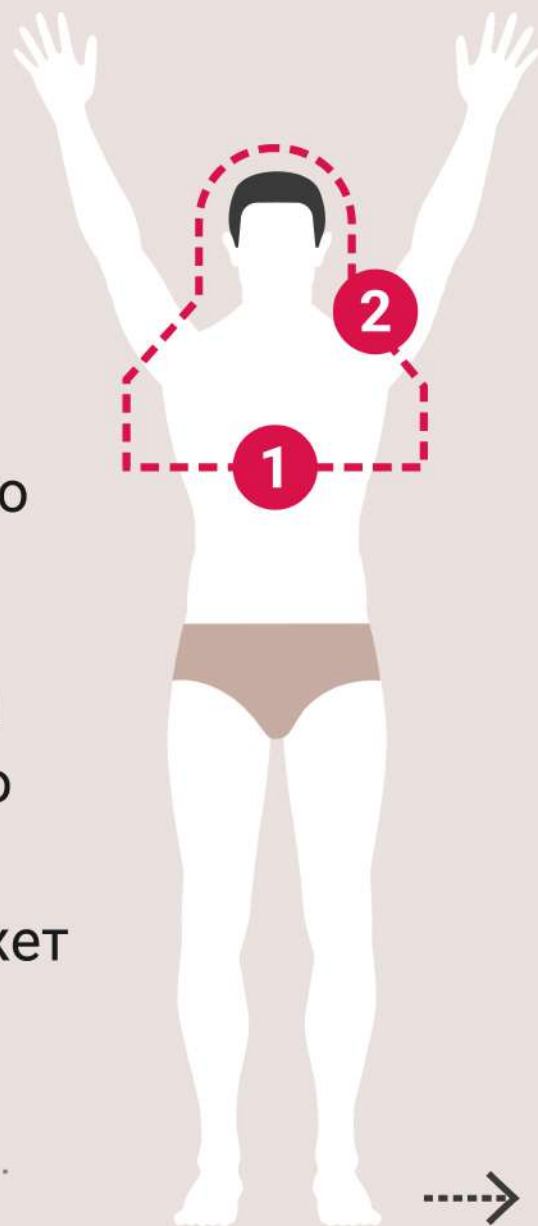
**Злокачественная
опухоль кожи**

© АНО «Национальные приоритеты», 2021.
Источник: Минздрав России.

Как правильно самостоятельно обследовать кожу

1. Стоя перед большим зеркалом, осмотрите лицо. С помощью фонарика проверьте полость рта, ноздри и ушные раковины. После этого осмотрите шею, плечи, грудь

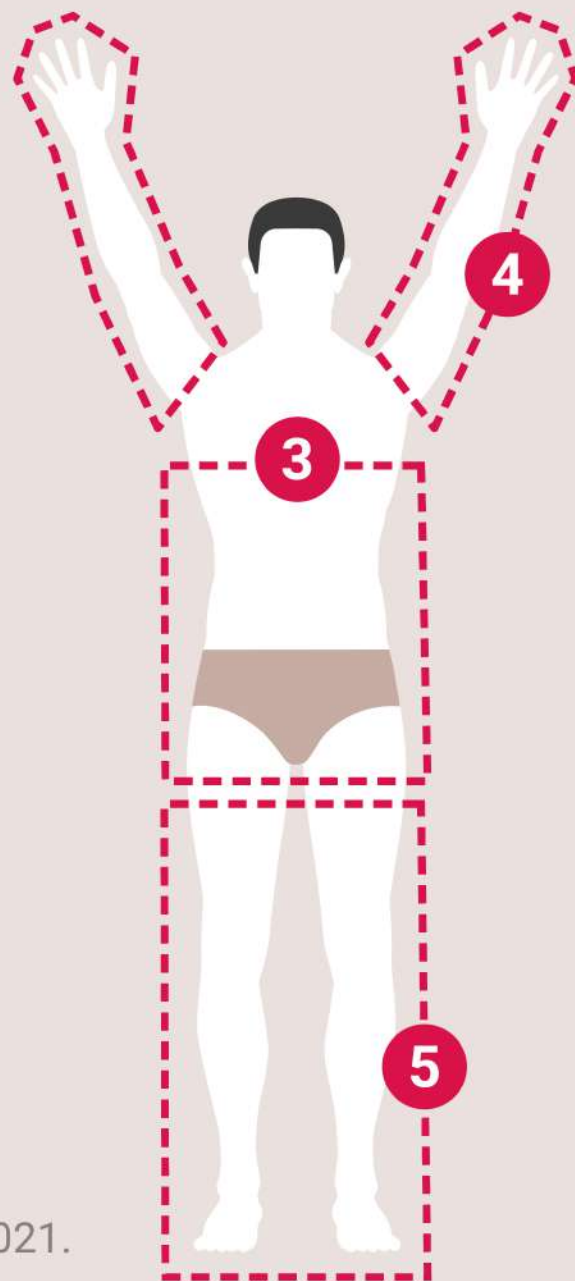
2. С помощью второго зеркала осмотрите кожу за ушами, шею и верхнюю часть спины. Для осмотра кожи головы может понадобиться фен



3. Проверьте кожу в области живота, боков, спины, осмотрите область гениталий и ягодиц

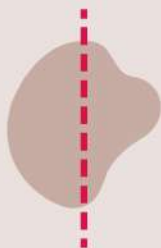
4. Стоя перед зеркалом поднимите руки и осмотрите их со всех сторон

5. Осмотрите ноги в положении сидя: согните одну ногу и с помощью ручного зеркала проверьте все участки кожи, включая ступни и пальцы



Алгоритм первичной диагностики родинки (АККОРД)

А



Асимметрия
Края родинки
не одинаковые

К



Край
Становится неровным,
волнообразным

К



Кровоточивость
Из родинки начинает
идти кровь



Алгоритм первичной диагностики родинки (АККОРД)

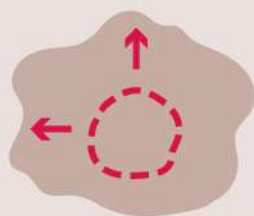
О



Окрас

Появление крапинок более темного или светлого цвета

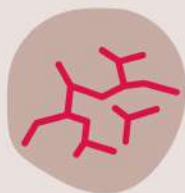Р



Размер

Разрастание родинки

Д



Динамика

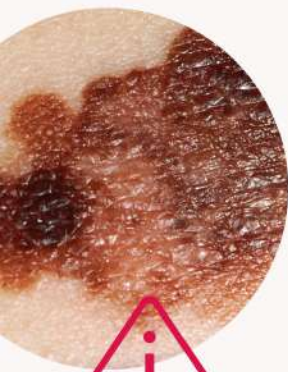
Появление корочек, изменение текстуры

**Обнаружили такую
родинку и не знаете,
что делать дальше?**

**Рекомендации
на официальном портале
Минздрава России
об онкологических
заболеваниях**

onco-life.ru

Как правильно самодиагностировать родинки

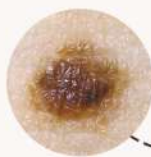


Меланома

Злокачественная
опухоль кожи

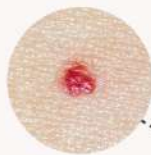
Пигментные родинки

Возникают из-за
переизбытка в клетках
меланина



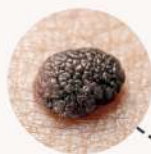Сосудистые родинки

Появляются из-за
активного размножения
клеток эндотелия —
внутренней поверхности
стенок сосудов

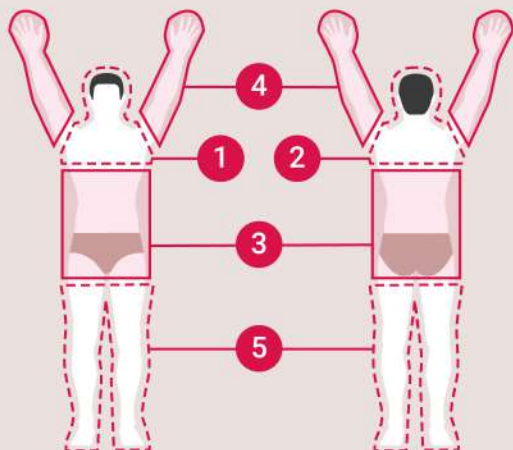


Бородавчатый невус

Выпуклые родинки
бурого или
коричневого цвета



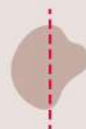Как правильно самостоятельно обследовать кожу



- 1 Стоя перед большим зеркалом, осмотрите лицо. С помощью фонарика проверьте полость рта, ноздри и ушные раковины. После этого осмотрите шею, плечи, грудь
- 2 С помощью второго зеркала осмотрите кожу за ушами, шею и верхнюю часть спины. Для осмотра кожи головы может понадобиться фен
- 3 Проверьте кожу в области живота, боков, спины, осмотрите область гениталий и ягодиц
- 4 Стоя перед зеркалом поднимите руки и осмотрите их со всех сторон
- 5 Осмотрите ноги в положении сидя: согните одну ногу и с помощью ручного зеркала проверьте все участки кожи, включая ступни и пальцы

Алгоритм первичной диагностики родинки (АККОРД)

А
К
К
О
Р
Д



Асимметрия

Края родинки
не одинаковые



Край

Становится
неровным,
волнообразным



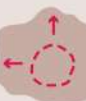Кровоточивость

Из родинки начинает
идти кровь



Окрас

Появление крапинок
более темного или
светлого цвета



Размер

Разрастание
родинки



Динамика

Появление корочек,
изменение текстуры

Обнаружили такую родинку и не знаете, что делать дальше?
Рекомендации на официальном портале Минздрава России
об онкологических заболеваниях onco-life.ru



